



近森病院からの ホットライン

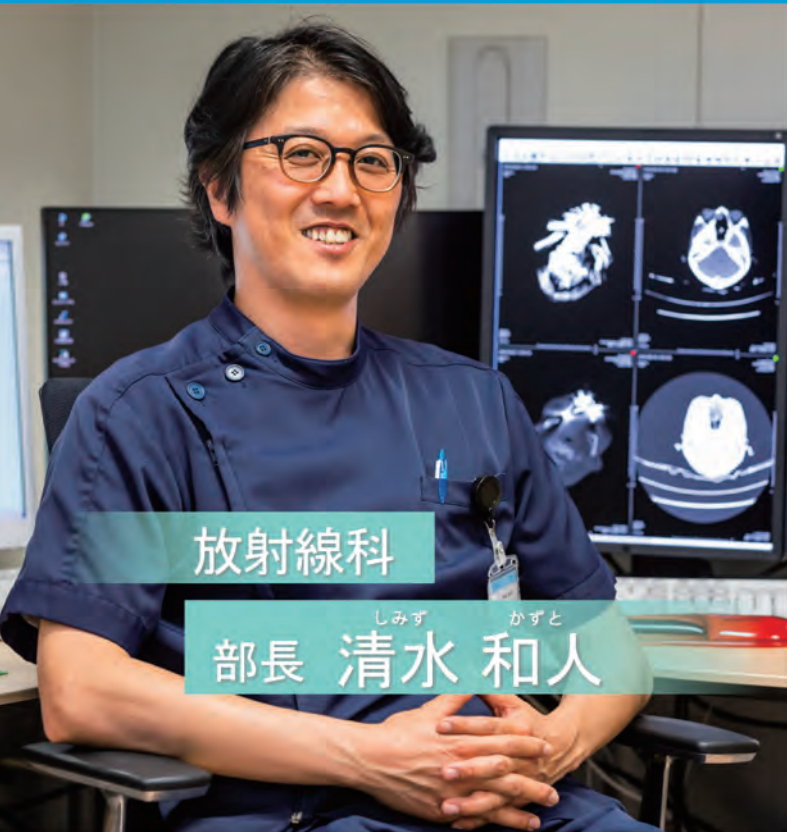
命を救う。命をつなぐ。

CHIKAMORI
HEALTHCARE GROUP

近森病院

2022.12 Vol.226

発行：近森病院 地域医療連携センター



放射線科

しみず かずと

部長 清水 和人

2006年に救急のIVRを習得したく近森病院にもどってきました。

近森病院に戻って以降、救急のIVRのみでなく様々なIVR症例を経験することができ、10万件を優に超える画像の読影をおこなってきました。

IVRは患者さんの体への負担が少ない上、患者さんの状態を良い方向へ向かわせることができる治療と考えており、今後も微力ながらIVRを駆使して救急医療に貢献していきたいと思っています。

今後とも、どうかよろしくお願い申し上げます。



放射線科部長 兼 画像診断部部長

宮崎 延裕 1996年 高知医科大学 卒業 (現高知大学)

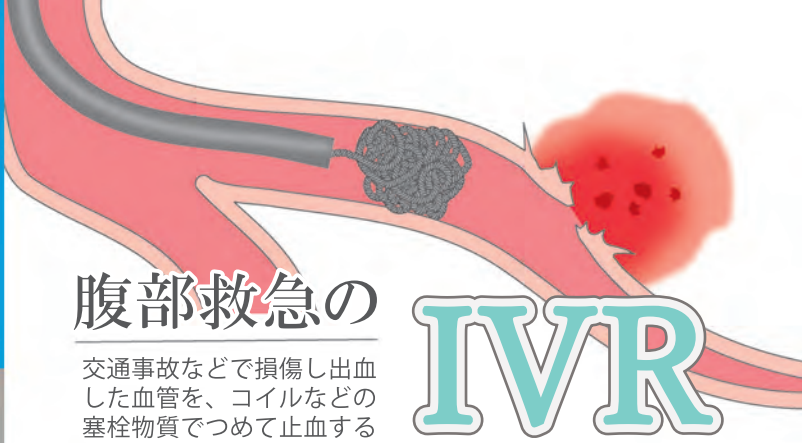
日本医学放射線学会・放射線診断専門医 日本専門医機構・放射線科専門医 日本医学放射線学会・研修指導者

日本インターベンショナルラジオロジー学会・IVR専門医

関連10学会構成 日本ステントグラフト実施基準管理委員会 腹部大動脈ステントグラフト 指導医

関連10学会構成 日本ステントグラフト実施基準管理委員会 胸部大動脈ステントグラフト 指導医

経カテーテル的大動脈弁置換術 (TAVR) 実施医 (SAPIEN)



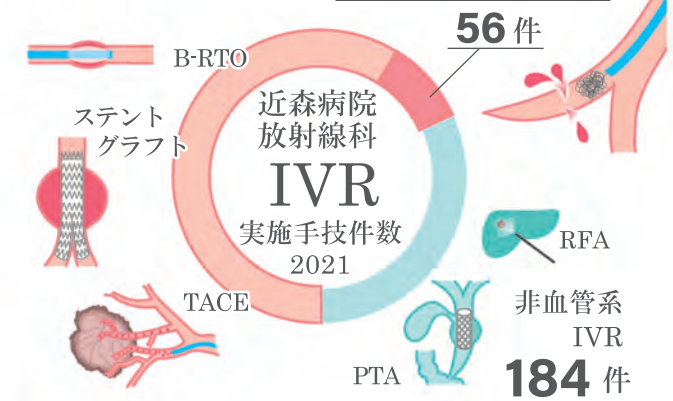
腹部救急の

IVR

交通事故などで損傷し出血した血管を、コイルなどの塞栓物質でつめて止血する

IVRはInterventional Radiologyの略語です。救急医療の止血手段としてIVRは欠かせない存在になっており、今回は当科で行なっている腹部救急のIVRについてご紹介します。

血管系 IVR **396** 件 (うち 外傷・止血 TAE)



経歴

- 1999年 高知医科大学 (現高知大学) 卒業
高知医科大学附属病院 放射線科
- 2000年 近森病院 放射線科
- 2001年 高知医科大学附属病院 放射線科
- 2003年 高知県立幡多けんみん病院 放射線科
- 2006年 近森病院 放射線科
- 2017年 部長昇格

認定資格

- 日本医学放射線学会・放射線診断専門医
- 日本医学放射線学会・研修指導者
- 日本インターベンショナルラジオロジー学会・IVR専門医

専門分野

画像診断ならびに IVR (低侵襲治療)

紹介web予約をはじめました

088-822-5231 (代)

ご希望の場合は

地域医療連携センターまでご連絡ください



腹部 救急の

IVR

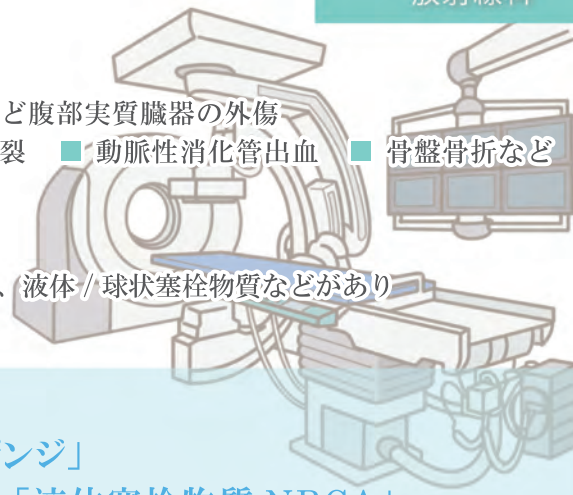
<対象疾患>

- 肝臓・脾臓・腎臓など腹部実質臓器の外傷
- 腹部内臓動脈瘤の破裂
- 動脈性消化管出血
- 骨盤骨折など

○ 止血方法… 基本は損傷血管を塞栓し止血。

塞栓物質として、金属コイル、血管塞栓用プラグ、ゼラチンスポンジ、液体/球状塞栓物質などがあり腹部救急のIVRは下記のように使い分けています。

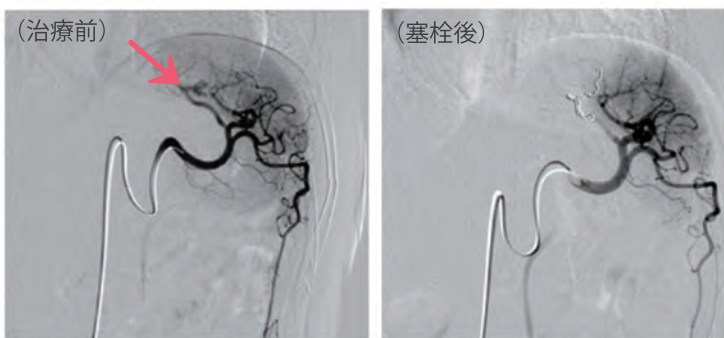
- ・ 損傷血管をピンポイントで塞栓したい場合は「**金属コイル**」
- ・ 一時的に全体的な血流を低下させたい場合は「**ゼラチンスポンジ**」
- ・ 出血点の治療器具が到達できない場合や凝固障害がある場合は「**液体塞栓物質NBCA**」
(n-butyl-cyanocrylate)



実際の症例

脾損傷

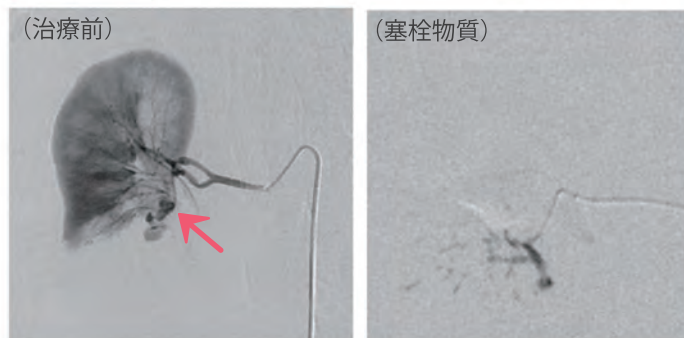
軽四トラックにひかれる。脾臓上極に出血



▲ゼラチンスポンジ、
金属コイルにて塞栓後

腎損傷

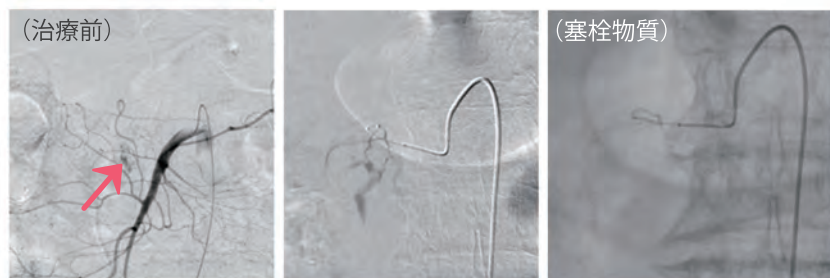交通事故で右腎下極に出血



▲NBCA (液体塞栓物質)
にて止血

十二指腸出血

内視鏡的乳頭切開術 (EST) 後に十二指腸出血

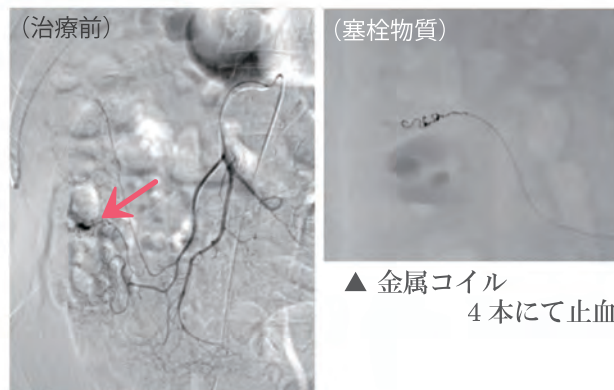


▲下脘十二指腸動脈より活動性出血

▲NBCA (液体塞栓物質)
にて止血

憩室出血

上行結腸より活動性の出血あり



▲ 金属コイル
4本にて止血

新しい 止血方法

今までの塞栓物質で止血する方法とは違い

ゴア®バイアバーン®ステントグラフト
を使用した血管修復術も保険適応へ

【適応】

胸部、腹部または骨盤にある動脈
(大動脈、冠動脈、腕頭動脈、頸動脈、
椎骨動脈および肺動脈を除く) の外傷性、
または 医原性の血管損傷による血液漏出を
止めることが困難な患者の緊急治療での使用

