



突然、このような症状が出た場合は
至急ご連絡ください！

□ 原因不明の
激しい頭痛

□ 顔、手足のしびれ
または脱力感。
(特に半身の場合)



□ 片目、あるいは両目が
見えない、
見えにくくなる症状



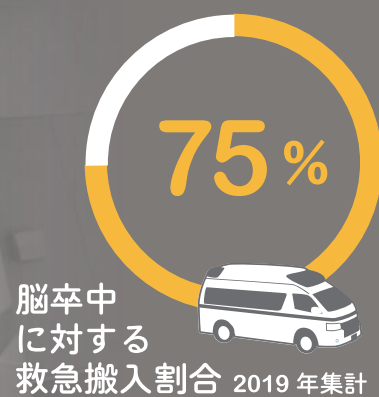
□ めまい、歩行障害
□ 意識が朦朧とする



□ 言葉の障害
あるいは混乱状態。



近森病院
救命救急センター
EMERGENCY AND
CRITICAL CARE CENTER



脳卒中チーム連携システムを利用し
院内外、いつでも、どこでも即時的な対応をしています

脳卒中チーム医師のスマホへ、放射線画像を含む患者情報を送ることで
即時的に指示出しや血管内治療準備 (IVR-CT) を進めることができ、患者
さんへの治療開始がよりスピーディーになりました。



SCU 15床

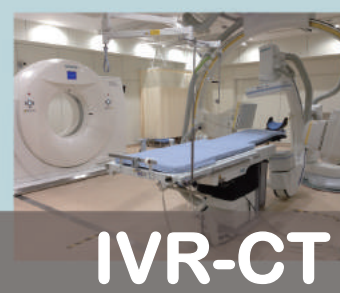
24時間神経系の医師が院内在中しているので緊急対応可能。
病棟カンファも週1回行っている。



多職種による
モニタリングカンファ



病棟内にリハビリ室を
備え、脳血管リハビリを積極的に行っている



IVR-CT

バイプレーンによる2方向からのX線透視・血管造影 (DSA) と
CTという全く異なるシステムを
兼ね備えている。

- 脳動脈瘤コイル塞栓術
- 頸動脈ステント留置術
- 脳梗塞に対する血栓回収療法



近森病院
救命救急センター

EMERGENCY AND
CRITICAL CARE CENTER



下記へご連絡ください
088-822-5231




脳神経
内科



Dr. Yamasaki

脳卒中
センター

ER



Dr. Negishi

救急科

脳神経
外科



Dr. Hayashi


24時間 365日 わたしたちが迅速に対応します

脳神経内科 5名
脳神経外科 5名
救急科 7名
救急科にも専門医が在籍

脳卒中専門医 7名
日本脳卒中学会

血管内治療専門医 2名
日本脳神経血管内治療学会

2021年3月1日時点



一次脳卒中センター (PSC) 日本脳卒中学会認定施設 2019年9月1日認定

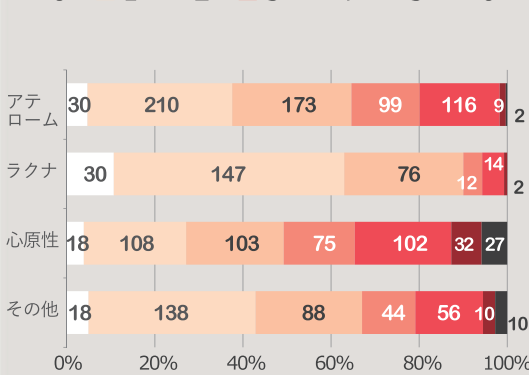
地域医療機関や救急隊からの要請に対して、24時間365日脳卒中患者を受け入れ、急性期脳卒中診療
担当医師が、患者搬入後、可及的速やかに診療 (rt-PA 静注療法を含む) を開始できるなどの条件を満た
しています。

急性期脳梗塞

脳梗塞病型別 退院時 modified Rankin Scale

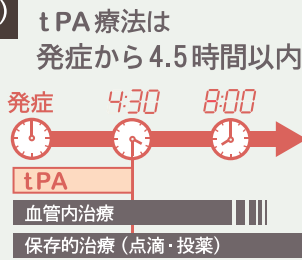
集計：2014/1/1～2020/12/31

条件：発症前 mRS = 0 および 1 N = 1,749



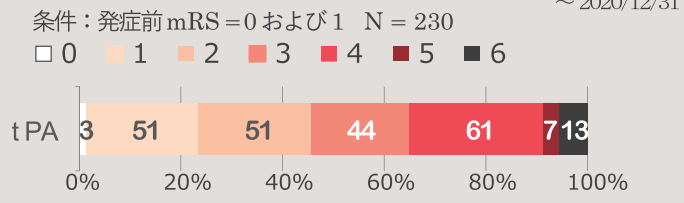
① 血栓溶解療法 (tPA 静注療法)

24 時間、神経系の医師が常駐するため、急性期脳梗塞に対する tPA 静注療法、急性期脳主幹動脈閉塞に対する血栓回収療法を、いつでも行うことができる体制になっています。



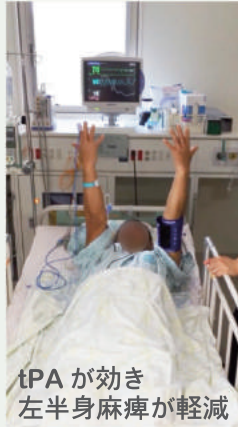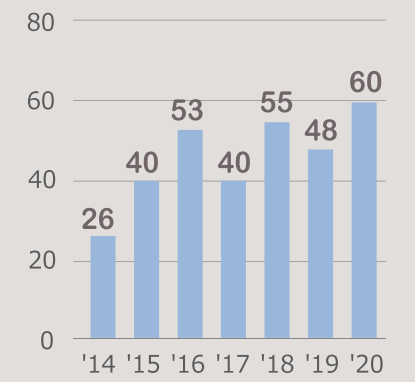
退院時 modified Rankin Scale

集計：2014/1/1～2020/12/31



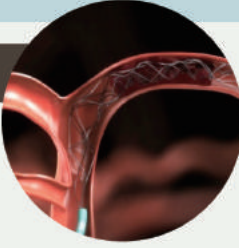
血栓溶解療法 (tPA)

脳神経内科・脳神経外科合計



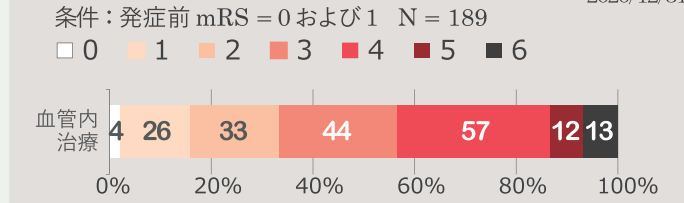
② 血管内血栓回収療法

tPA で溶けきらない場合や、発症から 4 時間 30 分以降の場合でも治療が可能です。血栓部分にカテーテルを進め、血栓を溶かすのではなく、ステントや吸引カテーテルで血栓を回収する方法です。



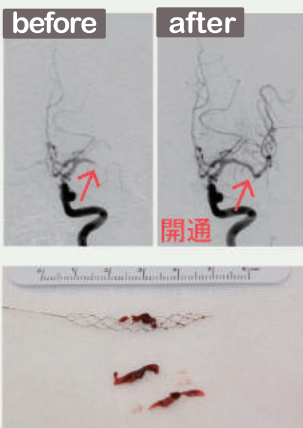
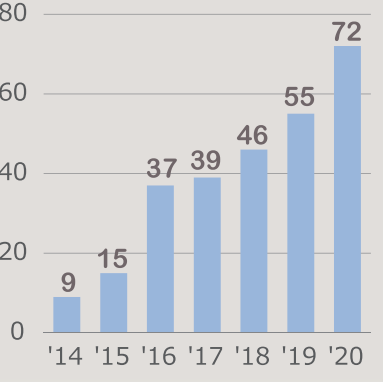
退院時 modified Rankin Scale

集計：2014/1/1～2020/12/31



血栓回収療法

脳神経内科・脳神経外科合計

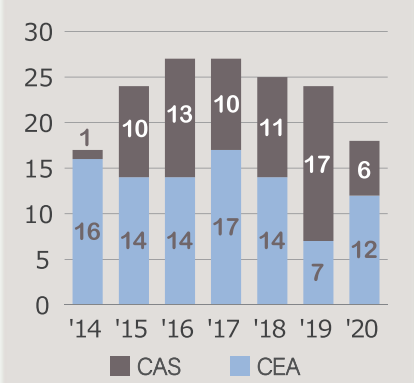


③ 頸動脈狭窄症に対する CEA/CAS

脳梗塞の原因になる頸動脈高度狭窄症に対しては、CEA (頸動脈血栓内膜剥離術) または CAS (頸動脈ステント留置術) を行っています。

いずれの治療もメリットとデメリットがあり、より安全に施行できる方法を選択しています。

頸動脈狭窄症に対する手術実績

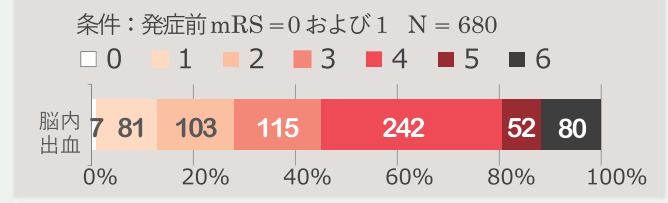


脳内出血

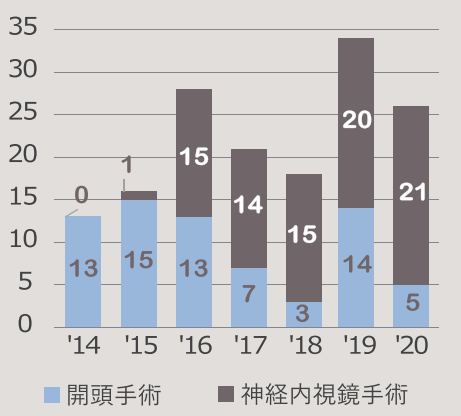
神経内視鏡手術と開頭手術のいずれも対応することができより良い治療法を選択しています。

退院時 modified Rankin Scale

集計：2014/1/1～2020/12/31



血腫除去術 種別推移

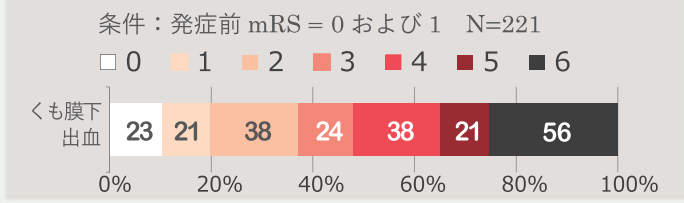


くも膜下出血

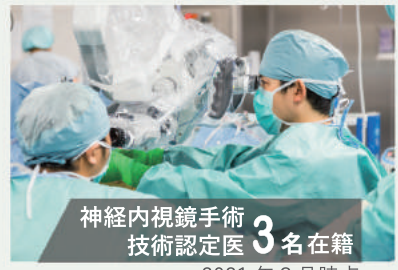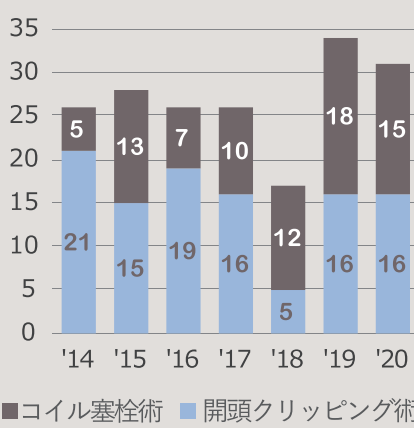
くも膜下出血の原因となる脳動脈瘤に対しては、開頭クリッピング術と血管内手術のいずれも行うことができます。動脈瘤の部位や大きさなどで使い分けています。

退院時 modified Rankin Scale

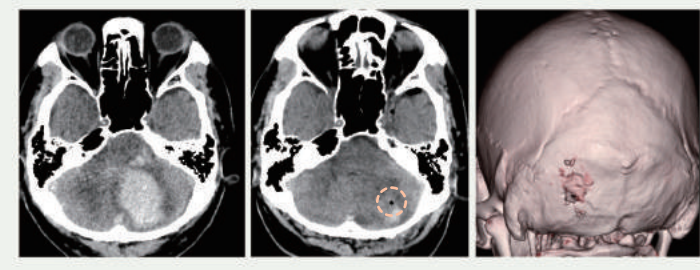
集計：2014/1/1～2020/12/31



脳動脈瘤に対する手術実績



脳内出血に対しては低侵襲である神経内視鏡手術を積極的に行っています。血腫の大きさや緊急度等に応じて開頭血栓除去術も行っています。



血腫(白い塊)が脳を圧迫していますが、術後では血腫は無くなり、脳の圧迫が解除されています。骨窓は 10mm 程度の小さい穴で、手術時間の短縮にもつながっており、低侵襲に手術することができます。

近森病院 脳卒中の内訳

(脳神経内科・脳神経外科) 集計：2014/1/1～2020/12/31

