

# 内側半月板後根断裂

Medial Meniscus Posterior Root Tear

**パキッ** という音とともに膝の裏側に痛みを自覚した場合はすぐに専門医へ！MRI 検査による診断が必要です。



—どんな患者さんが多い？—

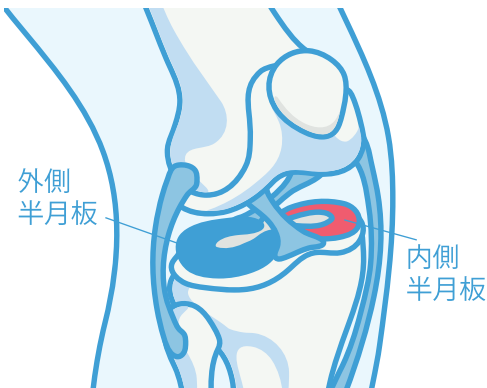
内側半月板後根断裂は中高年（50～60歳代）の女性に好発し、急激に膝関節の機能が悪化する特殊な半月板断裂です。

—どんな動きで損傷・断裂する？—

階段の昇り降り、ハイキング、犬の散歩、段差や溝を飛び越える際の着地で、パキッという音とともに膝裏の痛みを自覚し、疼痛が持続します。

—どんな影響があるのか？—

受傷後、関節内注射をしても軽快せず続きます。適切な診療がなされず、膝関節骨壊死や変形性膝関節症が進行した状態となり、人工関節手術や骨切り術を余儀なくされる症例が多く認められます。



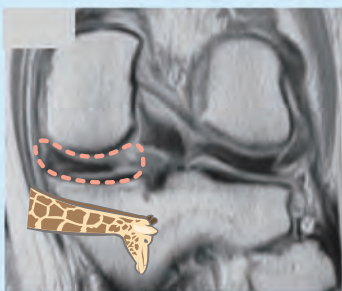
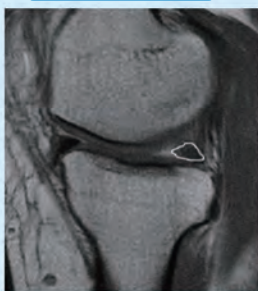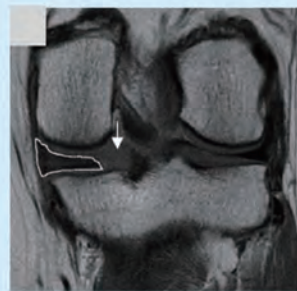
## 1 診断

内側半月板後根断裂はMRIを撮っても、一般整形外科ではよく見落とされています。以下のような特徴的な所見があります。

裂け目サイン

幽霊サイン

キリンの首サイン



身体所見からは、診断が難しいので問診とMRI画像が頼りになります

Furumatsu et al  
J Orthop Sci. 2017

後根の連続性が消失

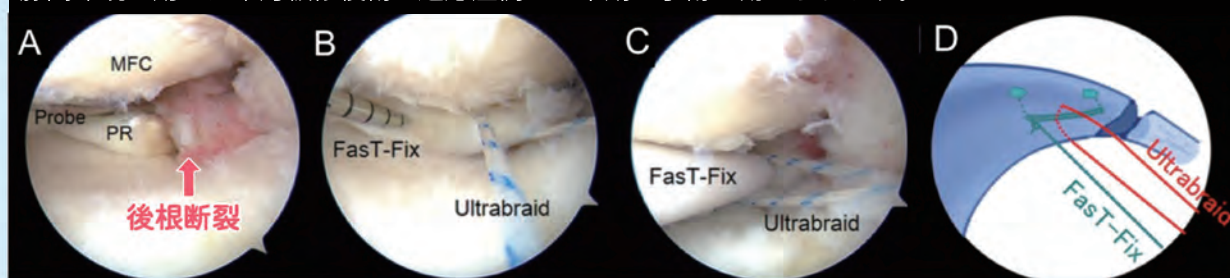
後方陰影の欠損

半月板の腫大

## 2 治療

治療は基本的に手術です。部分断裂の際は保存加療が可能なこともあります。半月板の付着部に近い部位ですので、縫合は困難となります。脛骨に骨孔を作成し縫合した糸を引き抜いて固定します。

膝関節鏡を用いた半月板修復術 適応症例には早期の手術が勧められます。



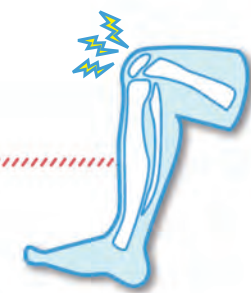Fujii, Furumatsu et al. Eur J Orthop Surg Traumatol. 2017

## 3 経過

術後は2～3週間後から可動域・荷重訓練を開始し1.5～2ヶ月で全体重がかけられるようになります。

近森病院からの  
ホットライン  
2021.2 Vol.204  
発行：近森病院地域医療連携センター

かかりつけ医の先生方へ  
地域医療連携センターより  
整形外科 医師のご紹介



9年ぶりのチカモリ

特に関節鏡を使用しての半月板や前十字靭帯損傷

の治療に力を入れています！

**経歴** 2005年3月 昭和大学卒業（高知県出身）  
2005年4月 近森病院 初期臨床研修医  
2007年4月 近森病院 着任  
2010年4月 岡山赤十字病院 着任  
2012年4月 岡山大学病院 着任  
2014年4月 住友別子病院 着任  
2019年4月 近森病院 着任

**得意分野** 膝、スポーツ外傷、関節鏡、人工関節

**専門資格** 日本整形外科学会 整形外科専門医・指導医  
日本スポーツ協会 公認スポーツドクター  
厚生労働省臨床研修指導医  
医学博士（2017年岡山大学）

**趣味** ゴルフ

整形外科

科長 田中 孝明

昨年度から地元でもあり、また研修時代お世話になった近森病院に帰ってまいりました。

初期研修医終了後は大学病院および関連病院で主に膝関節疾患・スポーツ外傷などを診療して参りました。手術は骨折を含め人工膝関節や膝関節鏡手術（半月板・前十字靭帯損傷）などを多く経験してきました。

近年、膝関節鏡手術の進歩は著しく、数年前までは半月板治療は切除が当たり前の時代でしたが、現在では基本的には save the meniscus の方針で治療が行われてきており、手術適応の範囲が広がってきています。以前は診断・治療ともに困難であった内側半月板後根断裂も現在では積極的に治療し、膝関節骨壊死や変形性膝関節症の進行を防ぐことが可能となってきています。

きぬがさ きよと  
統括部長 衣笠 清人

日本整形外科学会・整形外科専門医  
日本骨折治療学会・評議員  
日本整形外科学会・認定脊椎脊髄病医  
中部日本整形外科学会・評議員  
日本整形外科学会・認定運動器リハビリテーション医  
日本足の外科学会・評議員  
日本体育協会・公認スポーツドクター AO Trauma Japan 評議員  
日本スポーツ協会・公認スポーツドクター 医学博士

整形外科へのご紹介は…

	月	火	水	木	金
午前	衣笠 尾藤 芝	西井 田中 孝明	小田	西田 岡崎	三宮
午後	芝	田中 孝明	小田		

088-822-5231(代)

【緊急の紹介受診について】

【翌日以降の紹介予約について】

【共同機器利用の予約について】

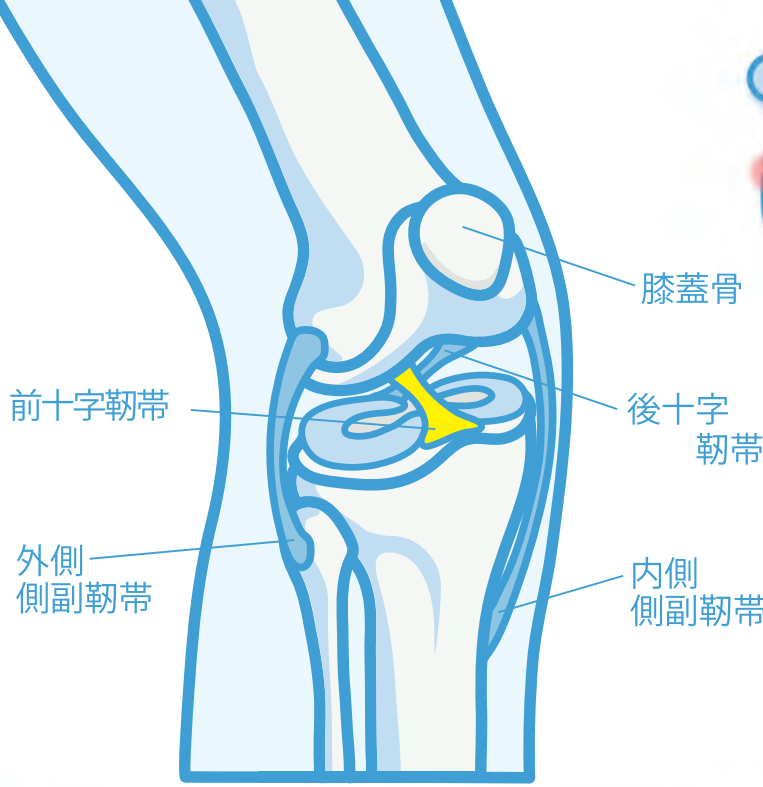
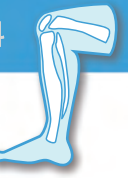⇒ E R救命救急センターへ おつなぎします

⇒ 地域医療連携センターへ おつなぎします

⇒ 近森病院画像診断部へ おつなぎします

※混雑状況によりお待たせする場合がございます。何卒ご了承ください。





# 前十字靭帯断裂

## Anterior Cruciate Ligament

膝関節には主に4本の靭帯が存在しますが、その中で前十字靭帯（ACL）は、膝関節のほぼ中心にあって膝の前後方向の動きを安定化させています。

大腿骨に対して、脛骨が前にずれないように押さえる役目と膝にひねりが加わった時にも膝がずれないように支える役目があります。

— どんなときに損傷・断裂するのか？ —



スポーツの際にタックルを受けたり、ステップで切り返したり、着地の際に膝がガクッと折れてしまい受傷することが多いです。損傷してしまうと、はれ、痛み、曲げ伸ばしができない、膝くずれの症状がでます。

— 手術は必要か？ —

通常、疼痛は2～4週間で改善します。しかし再度膝が崩れてしまう状態が残存してしまうことがほとんどです。損傷した靭帯は自然に治癒することはありません。前十字靭帯を断裂すると、膝は前後方向および回旋方向の2方向に対して緩くなります。膝関節が不安定なまま運動や生活を続けていると、関節内にある半月板や軟骨が損傷してしまいます。将来的に変形性膝関節症にいたり、疼痛の原因になります。

**最近では手術が第一選択となっています。**

— 手術法について —

最近の報告では解剖学的な靭帯付着部に骨孔しないと、2次的に半月板損傷をきたしてしまったり、本来の膝の動きが損なわれる可能性があると言われております。また断裂した靭帯付着部を温存することで早期の回復が期待できるともいわれております。**当院も、より正常な解剖に近い二重束再建術を採用しています。**

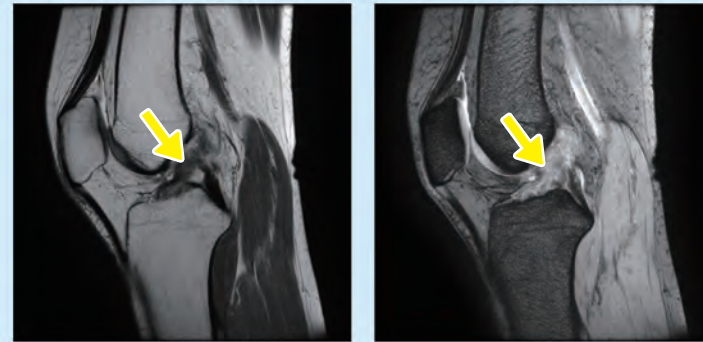
前十字靭帯の手術法は、日々進化・進歩しつつあり、今後も一層の進歩が期待されます。従って、現在の手術法が理想的というわけではなく、いまだに克服されていない問題点もあります。当院では患者さんにより高いレベルで満足いただけるよう、理想に向かって様々な工夫を行ってまいります。

### 1 診断

不安定テスト（ラックマンテスト、前方引き出しテスト、ピボットシフトテスト）とMRI検査などが行われます。

けがをして間もない時期には、痛みや腫れがひどく十分な身体所見が取れず診断されない場合もあります。

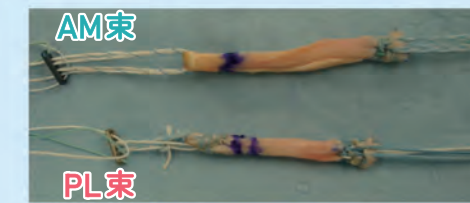
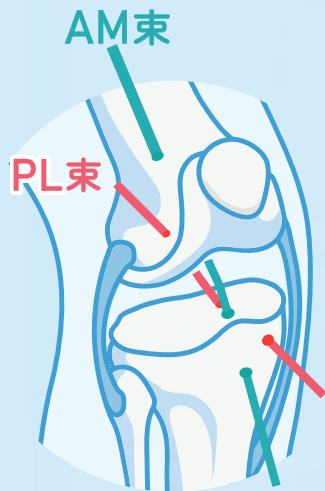
前十字靭帯断裂（不連続性・膨化・弛緩・輝度変化）



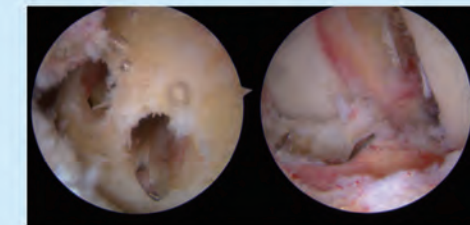
### 2 治療

当院では、再手術や複合靭帯損傷などの特殊な場合を除き膝屈筋腱を移植材料として使用します。大腿骨と脛骨の付着部に骨孔を作成し、再建靭帯を通して金属製固定具で固定します。

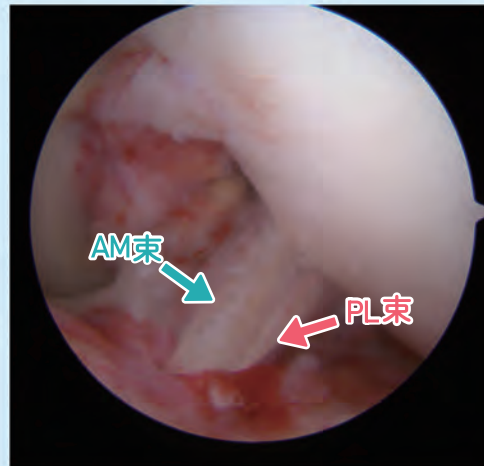
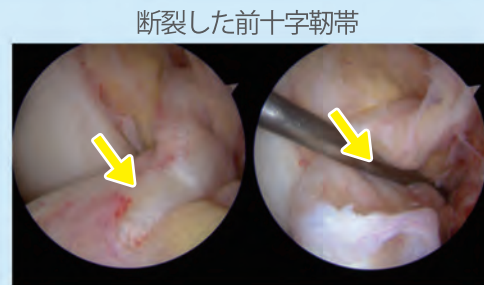
#### 二重束再建術



再建靭帯（半腱様筋腱と薄筋腱を採取）



大腿骨と脛骨に骨孔（トンネル）を作成



再建後の前十字靭帯

手術は、関節鏡（内視鏡）を用いて行います。通常靭帯を縫合しても安定した成功率を得ることが難しく自家腱（自分の腱）移植による靭帯再建術が必要になります。

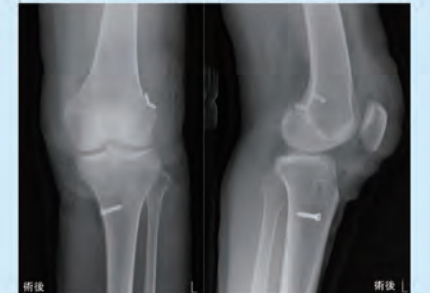
### 3 経過

入院期間7～14日間で、退院後は外来リハビリを継続していただきます。約3ヶ月間は装具を着用し、段階的にトレーニングを進めていきます。術後4～6ヶ月でダッシュや、ジャンプを含むフィジカルトレーニングを開始し、術後約8～12ヶ月で競技復帰を目指します。

**術後1週目** 機能維持のためのリハビリ 膝・股関節の筋力低下を防ぐ

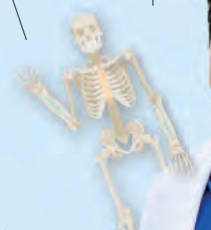

**術後4ヶ月** フィジカルトレーニング(外来) バランスよく筋力アップ



術後レントゲン写真

経過に応じたリハビリを行うことが大切です



これまでの経験を活かし、高知での膝関節疾患を中心に治療・予防に全力を注いでいきますのでよろしくお願い致します。スポーツで膝を痛めた、また膝の痛みでお困りの患者さんはこちらにご相談ください。