放射線科

部長　宮﨑　延裕

2022 年も依然 COVID-19 の影響を受けた年でした。

人事

柴田純季先生が高知大学放射線科専門医プログラムでの 1 年の研修を終え、高知大学に異動となり、4 月からは 1 名減となりました。平野孝士先生は放射線科として継続。比較的容易な IVR は任せられるようになってきました。

初期臨床研修医のローテーションは延べ 13 名（内協力型 2 名）と常時 1-2 名が在籍するのは変わらず、2 名は 2 回目の研修を希望されました。

学外実習では、計 13 名（高知大 11 名・群馬大 2 名）が当科を選択しました。

ハードウェア

外来センター開設から 11 年を迎え、外来の撮影装置も順に更新を考慮する必要が出てきました。特に心臓系撮影を行っている外来センターCT は、TAVI・左心耳閉鎖デバイスなど循環器領域のストラクチャー・インターベンション増加に伴う CT 撮影が増加してきており、より高機能な面検出器 CT への早期更新の検討を始めました。

外来 MRI(1.5T)も、先に導入した本館 MRI(3T)との機能差を減らすべく、バージョンアップを検討する必要が出てきています。

検査件数

全体に 2020 年と同程度の件数で、前年よりやや減少していますが、COVID-19 対応による ER・病棟の受入状況の影響かもしれません。

病院の方針として、急性期充実体制加算の取得を目指すため、癌診療にも力を入れていくこととなり、それに付随する検査(特に CT)が増加してくる可能性は考えられます。

IVR

前年ほどで無いものの、数年前よりは 1-2 割増しの件数でした。

全体の傾向は変化なく、血管系は透析シャント IVR、PICC、非血管系は PTGBD、膿瘍ドレナージが主体です。これらの手技は専修医にある程度任せることができるようになりましたが、緊急止血や複雑な IVR は、TACE など待期的に施行する手技の減少でトレーニング機会が以前と比べ少なく、上達には時間がかかります。

PICC は　認定を取得した特定看護師が施行する機会が少ないこと、研修医が当科で習得しても、他科に異動すると施行が困難で、指導しても継続性が乏しいことが課題です。

2023 年の展望

外来 CT が更新されると、複雑な CT 検査が増加し、1 件にかかる読影時間が長くなることが予想されます。短期的に若手不在となることも予想され、読影に充てる時間を細かい IVR にまわす事となり、読影の負担増が懸念されます。心臓関連の CT 画像処理については、循環器医の協力が得られる体制も検討できればと考えます。

IVR もできる常勤若手放射線科診断専門医の確保は継続課題です。

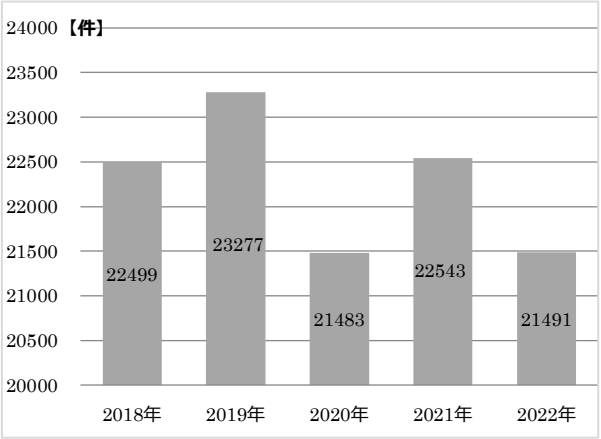

図 1 CT 検査件数（過去 5 年間）

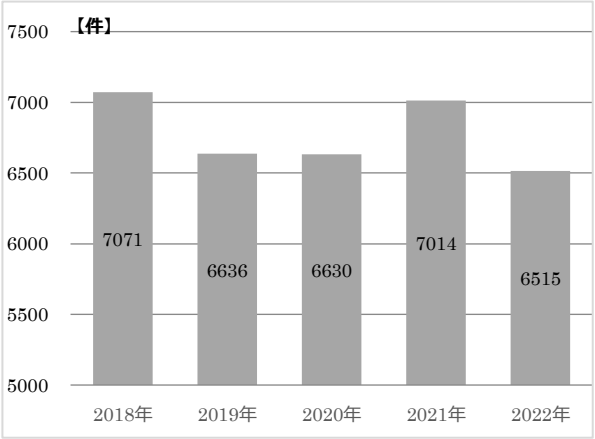

図 2 MRI 件数（過去 5 年間）

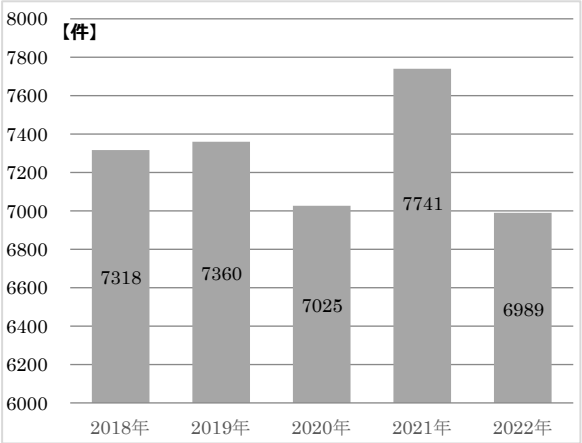

図 3 US 検査件数（過去 5 年間）

図 4 消化管造影件数（過去 5 年間）

IVR　実施手技件数（過去 5 年間）

実施手技名	2018 年	2019 年	2020 年	2021 年	2022 年
血管系 IVR 総計	422	408	456	577	494
シャント IVR	106	83	112	145	124
TACE(HCC)	65	57	47	48	53
TAI (HCC)	1	1	1	0	1
PSE	2	3	1	0	4
外傷・止血 TAE	38	45	30	56	49
その他 TAE（術前など）	25	12	11	11	6
膵炎動注療法	2	4	7	3	2
パパベリン動注療法（NOMI）	4	10	8	5	9
末梢血管系 IVR	0	2	2	0	0
CAS	5	2	0	0	0

ステントグラフト	15	10	14	27	17
その他ステント	2	5	1	2	0
B-RTO	2	1	5	5	1
CV ポート	38	30	64	76	59
PICC	93	118	136	183	154
その他	24	25	17	16	15
非血管系 IVR 総計	125	120	162	182	171
PTGBD	49	35	50	53	43
PTCD	18	9	18	5	11
膿瘍ドレナージ(US 下)	17	37	34	47	57
膿瘍ドレナージ(CT 下)	13	9	20	35	28
胆管ステント	6	3	9	2	2
胆道その他	3	0	2	0	0
US 下生検	2	8	6	7	7
CT 下生検	8	10	12	13	13
その他	9	9	11	20	10

学術発表・講演会等

学会発表

演題	発表者 共同研究者	学会名	開催
臨床医の先生に知っておいてほしい心臓 MRI の話	田所 導子	高知県循環器談話会	3 月 20 日
水痘・帯状疱疹ウイルス血管炎(VZVV)による椎骨動脈-脳底動脈狭窄により若年性脳梗塞を発症した 1 例	平野　孝士 細田　幸司 田所　導子 清水　和人 宮﨑　延裕	第 136 回日本医学放射線学会中国・四国地方会 第 56 回日本核医学会中国四国地方会	6 月 17 日 -6 月 18 日 web 開催
出血を伴った感染性膵壊死に対し、経皮的に 24Fr ドレーンを挿入することで良好な転機が得られた 2 例	細田　幸司 平野　孝士 清水　和人 宮﨑　延裕	第 7 回日本穿刺ドレナージ研究会	7 月 16 日 大阪
心血管 2　初学者のための心臓 MRI 入門　検査法と読影のための基礎知識	田所 導子	第 58 回日本医学放射線学会秋季臨床大会	9 月 2 日 -9 月 4 日 東京

論文発表・著書

タイトル	執筆者 共同執筆者	掲載誌 出版社	巻・号 ページ
画像で見かける偶発的所見のマネジメント 2022-あなたならどう書く？-腕頭動脈瘤	田所　導子	画像診断	42 巻 11 号 Page194-195
画像で見かける偶発的所見のマネジメント 2022-あなたならどう書く？-左上大静脈遺残	田所　導子	画像診断	42 巻 11 号 Page198-199
右鎖骨下静脈閉塞および腋窩の静	平野　孝士	日本インターベンショナル	36 巻 3 号

脈瘤を伴う AVF による難治性うっ滞性皮膚炎に対し、静脈瘤および上腕静脈塞栓が有効だった 1 例	柴田　純季 細田　幸司 田所　導子 清水　和人 宮﨑　延裕	ラジオロジー学会雑誌	Page320